

## Administration de médicaments au nouveau-né par le cathéter ombilical

*Liliane Gschwind, Caroline Fonzo-Christe, Pascal Bonnabry, Riccardo Pfister*

**Objectif :** Revue de la cathétérisation vasculaire ombilicale et des données disponibles concernant l'administration de médicaments par le cathéter ombilical veineux (CVO) et artériel (CAO) en néonatalogie.

**Source des données :** Revue de la littérature médicale sur PubMed (1970 à 2011) et consultations d'ouvrages de références pédiatriques.

**Sélection des études et extraction des données :** Données extraites d'articles de revues, d'enquêtes et de rapports de cas.

**Analyse des données :** Le positionnement des CVO et CAO est déterminant dans la survenue de complications lors de l'administration de médicaments. Peu de données bien étayées sont disponibles. L'évaluation s'est basée sur 22 publications. L'administration de médicaments par CVO est très fréquente en néonatalogie, et cette pratique peut être considérée comme sûre à condition que le CVO soit placé en position centrale. L'administration de médicaments par le CAO est peu fréquente, car elle est plus risquée. De nombreuses complications (vasospasme, thrombose, nécrose) ont été observées à la suite de l'administration de médicaments par CAO. Une position basse du CAO augmente le risque de complications.

**Conclusion :** L'administration de médicaments par CVO ne semble pas poser de problème sous réserve que le CVO soit correctement positionné (central). L'administration de médicaments par CAO étant risquée, une liste des médicaments pouvant être ou non administrés par CAO (médicaments vasoconstricteurs, irritants ou hyperosmolaires) a été établie afin de sécuriser la prise en charge des patients en néonatalogie.

### Introduction

En néonatalogie, la voie ombilicale représente une voie d'accès primordiale et essentielle durant les premières heures de vie. Elle permet un accès rapide souvent utilisé pour la réanimation primaire en salle de naissance et permet la préservation du capital veineux, en évitant les ponctions veineuses répétées aux enfants prématurés, pour lesquels la pose d'une voie veineuse périphérique est parfois difficile. La pose d'un cathéter ombilical permet d'assurer la surveillance de certains paramètres

biologiques et vitaux (gaz sanguin, glycémie, tension artérielle, etc.) et offre un accès thérapeutique (administration de médicaments).

Dans ce contexte, le pharmacien hospitalier peut être amené à se prononcer sur la possibilité d'administrer un ou plusieurs médicaments par voie ombilicale. Certains médicaments pouvant engendrer des complications importantes, le pharmacien a un rôle à jouer pour contribuer au bon usage des médicaments et informer sur les risques encourus.

Ce document présente une revue de la cathétérisation vasculaire ombilicale et des données disponibles dans la littérature médicale concernant la sécurité d'administration de médicaments par cathéter ombilical veineux (CVO) et artériel (CAO) en néonatalogie. Il se veut un outil utile pour la pratique clinique des pharmaciens dans le domaine particulier de la néonatalogie.

### Revue de la cathétérisation vasculaire ombilicale en néonatalogie

#### *Le cordon ombilical : rappels anatomiques et physiologiques*

La veine ombilicale et les deux artères ombilicales constituent les vaisseaux du cordon ombilical. Ce sont des structures vasculaires uniques au développement prénatal, car elles se ferment peu après la naissance. La veine ombilicale transporte vers le fœtus le sang oxygéné provenant du placenta. La majeure partie du sang de la veine ombilicale passe par une dérivation veineuse appelée canal veineux d'Arantius ou *ductus venosus* (conduit veineux). Ce dernier envoie le sang de la veine ombilicale dans l'oreillette droite du cœur en court-circuitant le foie. Le sang arrivant au cœur se mélange très peu avec le sang désoxygéné venant de la veine cave. Ceci garantit une oxygénation parfaite du cœur et du

*Liliane Gschwind*, pharmacienne interne, Pharmacie des Hôpitaux Universitaires de Genève, Suisse

*Caroline Fonzo-Christe*, pharmacienne adjointe, Pharmacie des Hôpitaux Universitaires de Genève, Suisse

*Pascal Bonnabry*, professeur associé à l'Université de Genève - École de pharmacie Genève-Lausanne (EPGL), Section des sciences pharmaceutiques et pharmacien chef de service, Pharmacie des Hôpitaux Universitaires de Genève (HUG), Suisse

*Riccardo Pfister*, médecin adjoint responsable de l'unité de néonatalogie, Hôpitaux Universitaires de Genève, Suisse

système nerveux central. Le sang qui quitte le cœur par l'aorte atteint finalement les artères ombilicales pour retourner dans la circulation capillaire des villosités chorionales du placenta. À la naissance, le système cardiovasculaire se modifie de façon majeure mais progressive. Les vaisseaux ombilicaux se ferment, de même que les dérivations pulmonaires et hépatiques (conduit veineux, conduit artériel et foramen ovale)<sup>1</sup>.

### **Cathérisation vasculaire ombilicale**

Les vaisseaux sanguins périphériques du nouveau-né sont parfois difficiles d'accès, tout particulièrement ceux de l'enfant prématuré. La pose d'un cathéter veineux central traditionnel reste un geste techniquement difficile et risqué. Ainsi, en situation d'urgence, le recours à la pose d'un cathéter ombilical est fréquent. On distingue le cathéter veineux ombilical (CVO) et le cathéter artériel ombilical (CAO)<sup>2</sup>. Les deux types de cathéters et leur trajectoire sont représentés dans la figure 1.

On peut avoir recours au CVO lorsqu'un accès vasculaire urgent pour l'administration de médicaments est nécessaire et que les tentatives d'accès périphérique sont infructueuses<sup>2</sup>. Le CVO est réservé à l'administration de médicaments. Idéalement, le CAO est, quant à lui, réservé aux prélèvements sanguins et au suivi des signes vitaux. Il arrive parfois qu'une seule de ces deux voies d'accès soit disponible.

Les contre-indications sont peu fréquentes mais similaires pour le CVO et le CAO. La pose d'un cathéter ombi-

**Figure 1 :** Radiographie illustrant la position et la trajectoire du CAO et du CVO.

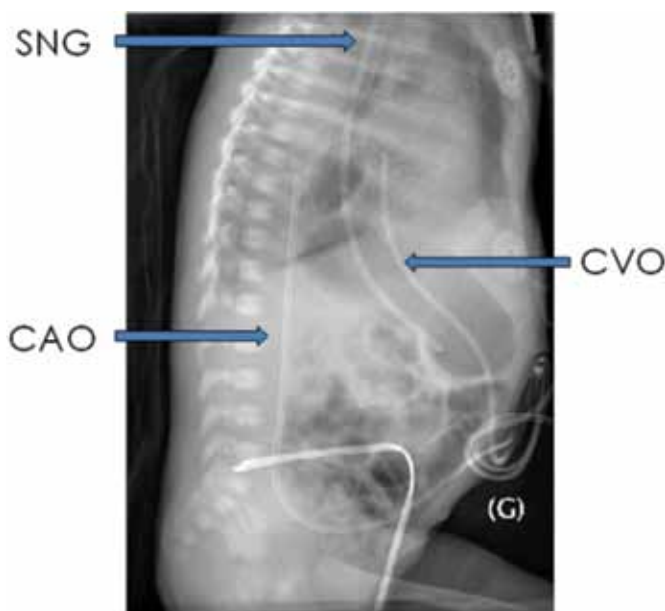


Photo provenant des auteurs. Première publication.  
SNG : sonde naso-gastrique ; CVO : cathéter veineux ombilical ;  
CAO : cathéter artériel ombilical

lical est contre-indiquée pour les nouveau-nés avec omphalocèle, gastroschisis (fermeture incomplète de la paroi abdominale), omphalite (inflammation du cordon ombilical) ou péritonite<sup>2,3</sup>.

### **Mise en place du cathéter ombilical**

Avant la pose du cathéter ombilical (CAO ou CVO), ce dernier est purgé et raccordé aux robinets nécessaires. La mise en place du cathéter ombilical est réalisée sur le nouveau-né placé en décubitus, en immobilisant les bras et les jambes dans la mesure du possible. Le choix de la taille du cathéter dépendra essentiellement du poids de l'enfant. Différentes méthodes sont utilisées pour déterminer la profondeur d'insertion du CVO et du CAO, telles que la distance de l'ombilic à l'épaule ou encore le poids de naissance. En fonction de ces mesures, des graphiques standardisés permettent d'estimer la profondeur d'insertion du cathéter<sup>4,5</sup>. Un contrôle radiographique en fin de pose est obligatoire. Il permet de vérifier le bon positionnement central de l'extrémité du CVO au niveau de la neuvième vertèbre thoracique afin d'éviter que l'extrémité du cathéter soit déviée dans un vaisseau intrahépatique. Un contrôle échocardiographique peut également assurer que l'extrémité du cathéter se situe à la jonction de la veine cave inférieure et de l'oreillette droite. Si l'extrémité est ainsi placée en position centrale, c'est-à-dire à l'entrée de l'oreillette droite, le cathéter peut être conservé pendant plusieurs jours<sup>2,3</sup>. Dans les situations de réanimation, si le cathéter ne passe pas en position centrale, il est généralement admis qu'il puisse être retiré et placé en position préhépatique. Il sera toutefois remplacé dès que possible<sup>3</sup>. Une fois correctement placé, le cathéter est fixé à la paroi ombilicale<sup>2</sup>. Pour le nouveau-né et l'enfant prématuré en situation d'urgence (p. ex. : réanimation à la naissance), la veine ombilicale reste la voie d'accès de prédilection. Cette veine est accessible et perméable durant la première semaine de vie.

Le CAO peut être inséré en position haute ou basse. La position haute se trouve au niveau des corps des vertèbres thoraciques T6-T9, au dessus du diaphragme ; la position basse se trouve au niveau des corps des vertèbres lombaires L3-L4<sup>2</sup>. Les revues systématiques Cochrane favorisent la position haute, qui semble réduire l'incidence de thrombus aortique et qui prolonge la durée de vie du cathéter<sup>6</sup>. Selon une étude prospective à répartition aléatoire, l'administration de gentamicine et d'ampicilline dans un CAO a occasionné un taux de complications de 78 % avec le cathéter placé en position basse *versus* 39 % avec un cathéter placé en position haute<sup>7</sup>. En principe, le CAO peut rester en place durant 6 à 8 jours.

### **Complications liées au cathéter ombilical**

Le risque infectieux ainsi que les problèmes techniques spécifiques (cathéter endommagé, dépôt de plastifiant dans les tissus) sont des complications communes aux

CVO et CAO. Toutefois, certaines complications sont spécifiques à chaque accès.

### Complications du CVO

Les complications spécifiques du CVO sont majoritairement dues à un mauvais positionnement du cathéter. Un faux chenal ou la perforation d'une veine sous-hépatique peuvent entraîner le logement du cathéter dans le foie ou dans l'espace rétro-péritonéal, pouvant conduire à des hémorragies importantes. Les complications majeures sont présentées dans le tableau I<sup>8</sup>. Un positionnement du CVO dans l'oreillette gauche, à travers le foramen ovale, augmente le risque de thrombose et est associé à des troubles du rythme parfois graves. L'embolie gazeuse est une complication grave, qu'il faut éviter à tout prix, particulièrement lors de la manipulation du cathéter. En effet, l'anatomie fœtale des vaisseaux favorise les embolies dans le système nerveux central et les coronaires. Les risques thrombotiques et les complications infectieuses augmentent avec la durée d'utilisation du cathéter, raison pour laquelle une durée d'utilisation courte (inférieure à cinq jours) est souvent préconisée<sup>3</sup>. Lors de complications liées à un mauvais positionnement du CVO, ce dernier doit être retiré. Afin de prévenir la survenue d'événements thromboemboliques dus aux cathéters ombilicaux, certains centres utilisent des rinçages héparinés, mais cette pratique est controversée<sup>2</sup>.

### Complications du CAO

Les complications spécifiques du CAO peuvent résulter du mauvais positionnement du cathéter ou des effets médicamenteux. Un mauvais positionnement peut conduire à des perforations des vaisseaux, des hypoglycémies réfractaires, des perforations péritonéales ou des faux anévrysmes. Selon les études publiées, le taux de complications liées au CAO varie de 5,5 % à 32 % (tableau I)<sup>8,9</sup>.

### Revue des données disponibles sur l'administration de médicaments par cathéter ombilical

Une revue de la littérature médicale a été réalisée sur PubMed (1970 à 2011) avec les mots clés suivants « *drug administration* » and « *umbilical arterial catheter* » ; « *drug administration* » and « *umbilical venous catheter* » et « *drug administration* » and « *arterial perfusion* ». Les données ont été extraites à partir d'articles de revues, d'enquêtes et de rapports de cas. Ces derniers ont été consultés dans la mesure où ils représentaient l'unique source d'information disponible. L'évaluation s'est basée sur 22 publications (une revue, trois enquêtes, une étude clinique sur le volontaire sain, une étude clinique sur l'animal et seize rapports de cas).

Peu de données bien étayées sont disponibles sur l'administration de médicaments par CVO et CAO.

**Tableau I :** Complications spécifiques du cathéter veineux ombilical (CVO) (a) et du cathéter artériel ombilical (CAO) (b)<sup>8</sup>

a) Complications du CVO			
Cathéter mal positionné		Accident vasculaire	Autres
Position intrahépatique	Position intracardiaque/ intrathoracique		
Entérocolite nécrosante Perforation du colon Nécrose hépatique	Effusion péricardique ou tamponnade cardiaque Arythmie cardiaque Endocardite thrombotique Infarctus pulmonaire hémorragique Hydrothorax	Thrombo-embolisme (SNC, cœur) Micro-embolies pulmonaires avec hypertension pulmonaire	Thrombo-embolisme (SNC, cœur) Micro-embolies pulmonaires avec hypertension pulmonaire Perforation du péritoine Hypertension portale
b) Complications du CAO			
Cathéter mal positionné		Accident vasculaire	Autres
Perforation de vaisseaux Hypoglycémie réfractaire (si l'extrémité du cathéter est placée à l'opposé de l'axe coeliaque) Perforation péritonéale Faux anévrysmes		Thrombose Embolie/infarctus Arrêt cardiaque (thrombose aortique) Embolie gazeuse Vasospasme Hypertension	Hémorragie Entérocolite nécrosante

Une enquête effectuée en 2003 auprès de 130 unités de soins intensifs de néonatalogie aux États-Unis a permis de récolter des informations concernant les pratiques en termes d'administration de médicaments par CVO et CAO. Dans 90 % des cas, le CVO était utilisé pour administrer des médicaments, le CAO étant plutôt réservé aux prélèvements sanguins<sup>10</sup>.

L'administration de médicaments par CVO est relativement sûre. Les complications découlent essentiellement du mauvais positionnement du cathéter, c'est-à-dire lorsque le CVO est bloqué en position intrahépatique. L'injection de solutés hypertoniques s'avère alors dangereuse, puisqu'elle peut entraîner une nécrose hépatique et un cavernome portal de mauvais pronostic<sup>3,11</sup>.

Bien que le CAO soit principalement réservé aux prélèvements sanguins, il est utilisé dans certaines situations pour l'administration des médicaments. C'est le cas, notamment, lorsque de nombreux médicaments incompatibles doivent être administrés (à plus ou moins long terme) ou lorsque le CVO n'a pas pu être posé ou encore s'il n'est pas utilisable en raison d'un mauvais positionnement. L'administration de médicaments par le CAO est risquée. Lorsqu'il est utilisé pour l'administration de médicaments, le mécanisme d'action du médicament, ses propriétés physico-chimiques ainsi que son mode d'administration sont à prendre en considération dans l'évaluation des risques et des avantages d'utiliser cette voie d'administration.

Les données de la littérature médicale concernant la sécurité de l'administration de médicaments par le CAO sont peu nombreuses et se présentent essentiellement sous forme d'enquêtes ou d'observations effectuées au sein d'unités de soins intensifs et de néonatalogie. On retrouve également quelques cas rapportés de complications graves liées à l'administration volontaire ou involontaire de médicaments par CAO. Les médicaments ayant entraîné des complications à la suite de leur administration par CAO sont principalement représentés par les agents vasoactifs, les solutions hypertoniques ou hyperosmolaires et certains antibiotiques<sup>9</sup>. Dans l'enquête effectuée auprès de 130 unités de soins intensifs de néonatalogie aux États-Unis, 37 % des unités interrogées ont affirmé utiliser l'artère ombilicale pour administrer des médicaments<sup>10</sup>. Les médicaments suivants ont été administrés par le CAO dans plus de 40 % de ces unités : albumine, ampicilline, glucose, chlorure de potassium, chlorure de sodium et la nutrition parentérale totale. L'expérience clinique tend à indiquer qu'ils peuvent être administrés de manière sûre par le CAO, bien que la concentration des médicaments utilisés puisse modifier la tolérance au produit. Par exemple, une concentration maximale de 15 % de glucose est recommandée. Dans une deuxième enquête menée en 1990 auprès de 63 institutions, 63 % d'entre elles utilisaient le CAO pour administrer des médicaments<sup>12</sup>. Dans une troisième enquête également réalisée en 1990,

les complications liées à l'administration de médicaments par le CAO au sein d'une unité de soins intensifs et de néonatalogie ont été collectées<sup>13</sup>.

Les données de ces trois études et celles issues de cas rapportés dans la littérature scientifique ont été prises en considération afin d'élaborer la liste des médicaments dont l'administration par CAO est tolérée ou au contraire contre-indiquée (tableau II). La première colonne représente les médicaments dont l'administration par le CAO est décrite comme étant sûre, la deuxième colonne liste les médicaments pouvant être associés à certaines complications rares. La troisième colonne représente les médicaments dont l'administration par le CAO est contre-indiquée, car elle est associée à des effets indésirables graves ou fréquents.

Les médicaments dont l'administration par CAO est possible mais peut être associée à des complications ainsi que les médicaments pour lesquels l'administration par CAO est formellement contre-indiquée sont détaillés par ordre alphabétique ci-après.

### ***Médicaments dont l'administration par le CAO nécessite des précautions***

#### **Alprostadil**

L'alprostadil est indiqué pour ouvrir ou maintenir ouvert la perméabilité du canal artériel du nouveau-né présentant une cardiopathie congénitale ductodépendante. Ce médicament est hyperosmolaire (25 000 mOsm/l), donc très irritant pour les vaisseaux<sup>14</sup>. Il nécessite une dilution avant d'être administré. L'alprostadil devrait donc être administré de préférence par une voie veineuse centrale. Toutefois, en Suisse, ce médicament est officiellement enregistré pour l'administration par CAO<sup>15</sup>. Certains ouvrages indiquent que l'alprostadil ne devrait pas être administré par CAO<sup>16</sup>. Toutefois, on y a recours si cette voie est la seule disponible, en raison du caractère d'urgence du besoin de ce médicament.

#### **Bicarbonate de sodium**

Selon leur concentration, les solutions de bicarbonate de sodium sont hyperosmolaires et donc contre-indiquées par CAO. Par exemple la solution à 8,4 % possède une osmolarité de 1800 mOsm/L<sup>14</sup> et nécessite d'être diluée si elle doit être administrée par CAO. Le risque de nécrose est élevé en cas d'extravasation de cette solution<sup>18</sup>. Étant donné qu'une solution à 1,4 % est iso-osmolaire (300 mOsm/L)<sup>14</sup>, cette concentration est préconisée lors d'administration par CAO.

#### **Chlorure de potassium**

Les solutions concentrées de chlorure de potassium (KCl) sont phlébogènes. De manière générale, des cas de phlébites ont été rapportés avec des solutions de potas-

**Tableau II : Liste des médicaments documentés pouvant ou ne devant pas être administrés par le cathéter artériel ombilical (CAO)**

Administration par CAO possible	Administration par CAO avec précautions* (voir détails dans le texte ; certains produits doivent être dilués)	Administration par CAO contre-indiquée*(voir détails dans le texte ; certains produits doivent être dilués)
albumine	alprostadil	adrénaline
	bicarbonate de sodium dilué	
aminophylline	chlorure de potassium dilué	amphotéricine B
ampicilline	émulsions lipidiques	diazépam
	glucose (maximum 15 %)	dobutamine
caféine	ibuprofène	dopamine
céfotaxime	indométacine	
dexaméthasone	vancomycine	isoprotérenol
digoxine		noradrénaline
		sels de calcium
furosémide		phénobarbital
gentamicine		phénytoïne
héparine		trométhamine (THAM)
hydrocortisone		
nutrition parentérale totale		
NaCl 0,9 %		
pancuronium		
pénicilline G		
phentolamine		

\*Consulter le texte pour plus d'informations. Certains produits nécessitent une dilution.

sium supérieures à 120 mmol/L par voie veineuse périphérique (VVP)<sup>16</sup>. Le potassium ne doit jamais être injecté en bolus<sup>17</sup>. Quarante et un pour cent (41 %) des unités interrogées administrent du potassium par CAO<sup>10</sup>. Il est recommandé de respecter une concentration maximale de 80 mmol/L lors de l'administration de KCl par VVP<sup>18</sup>. Par analogie avec ces recommandations, on peut considérer que l'administration de KCl par CAO est relativement sûre à condition de ne pas dépasser une concentration de 80 mmol/L.

### Émulsions lipidiques

Dans l'étude de Smith et al., 30 % des unités interrogées ont rapporté administrer des émulsions lipidiques par CAO, bien que l'administration de lipides par CAO soit associée à des cas d'obstruction du cathéter<sup>10</sup>.

### Glucose

Des cas d'hypoglycémies réfractaires ont été rapportés avec des perfusions de glucose (concentrations variant de 5 à 25 %) par CAO. Dans la plupart des cas, le

mauvais positionnement du CAO à proximité de l'origine de l'artère pancréatique était en cause. Cette position du cathéter fait en sorte que le glucose peut stimuler la sécrétion d'insuline par le pancréas et ainsi causer une hypoglycémie<sup>19-21</sup>. Certains centres recommandent d'éviter de perfuser des solutions de glucose par CAO et préconisent l'administration par CVO ou par un cathéter veineux central percutané. En cas d'administration de solutions de glucose par CAO, il n'est plus possible d'utiliser cette voie pour surveiller la glycémie de l'enfant<sup>22</sup>.

### Ibuprofène et indométacine

L'ibuprofène et l'indométacine sont des inhibiteurs de la synthèse des prostaglandines utilisés en néonatalogie pour la fermeture du canal artériel persistant hémodynamiquement significatif chez l'enfant prématuré. Ces deux médicaments sont très irritants en cas d'extravasation<sup>18</sup>.

En ce qui concerne l'administration d'ibuprofène par CAO, les données sont inexistantes dans la littérature scientifique. Des recommandations hospitalières indiquent que son administration par CAO est contre-indi-

quée<sup>23</sup>. De même, il est déconseillé d'administrer l'indométacine par CAO, bien que les complications rapportées soient plutôt en relation avec la vitesse de perfusion qu'avec la voie d'administration<sup>18</sup>. Si l'indométacine est administrée par CVO, l'injection ne doit pas se faire à proximité des vaisseaux de l'artère mésentérique, car elle pourrait provoquer une vasoconstriction et ainsi compromettre le flux sanguin dans les intestins<sup>18</sup>.

L'administration d'ibuprofène et d'indométacine par CAO ne doit ainsi être réalisée que lorsque cette voie est la seule disponible.

### **Vancomycine**

Une contre-indication relative est donnée pour l'administration de vancomycine par CAO en raison d'effets de types vasospasme et pâleur de la peau rapportés dans la littérature médicale<sup>16</sup>. Dans l'enquête de Smith et al., alors que 27 % des unités de soins intensifs ont rapporté avoir recours à l'administration de vancomycine par CAO, un seul cas de pâleur de la peau a été rapporté<sup>10</sup>.

### **Médicaments dont l'administration par le CAO est formellement contre-indiquée**

#### **Amphotéricine B**

L'amphotéricine B est phlébogène et donc très irritante pour les vaisseaux. Dans l'enquête de Smith et al., son administration par CAO a été associée à des complications sous forme de « pâleur » de la peau et de caillot dans le cathéter. Seules 11,5 % des unités interrogées rapportaient administrer l'amphotéricine B par CAO<sup>10</sup>. Dans la deuxième enquête réalisée en 1990 auprès de 63 institutions, l'administration d'amphotéricine B par CAO était considérée à risque<sup>12</sup>. Notons que la formulation galénique de l'amphotéricine B utilisée dans ces études (micellaire ou liposomale) n'est pas mentionnée. Compte tenu de ces informations, l'amphotéricine B ne devrait pas être administrée par CAO<sup>16</sup>.

#### **Diazepam**

Le diazépam (Valium<sup>MD</sup>) injectable est une solution lipophile, hyperosmolaire, peu soluble en milieux aqueux et donc irritante pour les vaisseaux. De manière générale, son injection par voie intraveineuse a été associée à un risque accru de thrombophlébites en raison de la présence d'un solvant organique (propylèneglycol)<sup>24</sup>. L'administration accidentelle de diazépam par voie intra-artérielle a entraîné des nécroses (gangrène)<sup>25,26</sup>. Il est donc formellement contre-indiqué de l'administrer par CAO<sup>16</sup>.

### **Médicaments vasoactifs**

Cette catégorie de médicaments est essentiellement représentée par les amines, telles que l'adrénaline, la noradrénaline, la dobutamine et la dopamine. En raison

de leur effet vasoactif direct sur les vaisseaux sanguins, leur utilisation par CAO est dangereuse<sup>27</sup>. Leur administration par l'artère ombilicale a provoqué des effets indésirables graves, tels qu'une entérocolite nécrosante ou une diminution de la perfusion des membres inférieurs<sup>28</sup>. Cette dernière peut conduire à la perte de sensibilité ou de toute l'extrémité d'un membre (doigts, orteils, jambe)<sup>9</sup>. De manière générale, l'administration de médicaments vasoactifs par CAO est formellement contre-indiquée<sup>10,13,16</sup>. Bien que la dobutamine n'ait pas d'effet vasoconstricteur, son administration par CAO est contre-indiquée étant donné un risque possible d'effets indésirables graves. Toutefois, en présence d'un choc cardiogénique, si le CAO est la seule voie d'administration disponible et qu'il est nécessaire d'administrer un médicament inotrope, il est préférable d'utiliser la dobutamine plutôt que l'adrénaline ou la noradrénaline.

### **Phénobarbital**

Le phénobarbital sous forme de sel sodique a un pH très alcalin et est hyperosmolaire. Dans l'enquête de Smith et al., le phénobarbital a été impliqué dans un cas de nécrose cutanée<sup>10</sup>. De manière générale, l'administration de barbituriques par voie intra-artérielle (expérimentation animale, cas accidentels rapportés) a entraîné d'importants dommages tissulaires, raison pour laquelle il est contre-indiqué de les administrer par CAO<sup>29-31</sup>.

### **Phénytoïne**

De par son pH très alcalin, la phénytoïne est phlébogène et peut causer de sérieux dommages tissulaires<sup>32,33</sup>. La perfusion de ce médicament par CAO peut provoquer des vasospasmes et est donc formellement contre-indiquée.

### **Sels de calcium**

Le calcium est très irritant pour les vaisseaux et peut entraîner un risque de nécrose en cas d'extravasation. Dans la littérature scientifique, on rapporte des cas de nécrose intestinale, de paralysie du nerf sciatique et de vasospasme à la suite de l'administration de sels de calcium par CAO. Ces données sont issues à la fois de cas rapportés d'effets indésirables survenus chez des nouveau-nés<sup>9,10</sup> et d'essais effectués sur l'animal<sup>34</sup>.

### **Trométhamine (THAM, trometamol)**

L'administration de THAM par CAO a été associée à des nécroses rénales<sup>35-38</sup>

Le tableau III, adapté de Furdon et al., résume les médicaments ayant entraîné des complications après leur administration par CAO<sup>9</sup>.

### **Discussion**

Cette revue de la littérature montre que l'administration de médicaments par voie ombilicale (CVO principa-

**Tableau III :** Médicaments et type de complication documenté après administration par le cathéter artériel ombilical (CAO)<sup>9</sup>

Médicaments	Fréquence d'administration dans les unités de soins intensifs de néonatalogie (n=104)	Vasospasme	Pâleur « blanching »	Thrombose	Nécrose intestinale	Nécrose cutanée
<b>Cardiovasculaires</b>						
aminophylline	27,7 %	x		x		
	9,2 %	x	x		x	x
	8,5 %	x	x		x	
	18,5 %	x	x		x	
<b>Antibiotiques/antifongiques</b>						
amphotéricine B	11,5 %		x	x		
ampicilline	40,8 %	x				
vancomycine	26,9 %		x			
<b>Electrolytes</b>						
sels de calcium	35,6 %	x				
bicarbonate de sodium	36,2 %	x				
<b>Anticonvulsivants</b>						
phénobarbital	30 %	x		x		x

lement, mais CAO également) est fréquente aux unités de soins de néonatalogie. Ceci est réalisé de manière *off-label*, aucun médicament, à l'exception de l'alprostadil, n'étant enregistré officiellement pour cette voie d'administration. Cette revue de la littérature montre également le peu de données disponibles et étayées sur cette pratique qui s'accompagne de complications potentiellement graves. Le positionnement du cathéter ombilical, les propriétés pharmaceutiques des médicaments et leur mode d'administration sont des éléments essentiels à connaître au moment de l'évaluation d'une administration par CVO ou CAO. Dans ce contexte, le pharmacien hospitalier a un rôle déterminant à jouer pour contribuer au bon usage des médicaments et informer les personnes concernées des risques encourus.

## Conclusion

En règle générale, le CAO est rarement destiné à l'administration de médicaments. Dans la mesure du possible, l'administration par CVO est à privilégier, car elle ne semble pas poser de problèmes sous réserve que le CVO soit bien positionné.

Si une administration de médicaments par CAO s'impose, il convient d'éviter les perfusions trop rapides ou en bolus. Le présent document répertorie les médicaments qui n'ont pas de contre-indication à l'administration par CAO et ceux formellement contre-indiqués pour cette voie d'administration. En principe, il faut s'abstenir d'injecter par CAO tout médicament ayant un effet vasoconstricteur, irritant ou hyperosmolaire.

## Déclaration des auteurs

Les auteurs n'ont déclaré aucun conflit d'intérêts en relation avec le présent article.

Pour toute correspondance:

Liliane Gschwind

Hôpitaux Universitaires de Genève

Rue Gabrielle-Perret-Gentil 4

1211 Genève 14

Suisse

Téléphone : 0041223823989

Télécopieur : 0041223823970

Courriel : liliane.gschwind@gmail.com

## Références

1. Marieb EN, Hoehn K. Human anatomy and physiology. 8<sup>e</sup> éd. San Francisco: Benjamin Cummings; 2010. 1264 p.
2. Anderson J, Leonard D, Braner DA, Lai S, Tegtmeier K. Videos in clinical medicine. Umbilical vascular catheterization. N Engl J Med 2008;359:e18.
3. Bouissou A, Rakza T, Storme L, et al. Umbilical and peripherally inserted venous central catheterization of the newborn. Arch Pediatr 2008;15:1447-53.
4. Rosenfeld W, Estrada R, Jhaveri R, Salazar D, Evans H. Evaluation of graphs for insertion of umbilical artery catheters below the diaphragm. J Pediatr 1981;98:627-8.
5. Shukla H, Ferrara A. Rapid estimation of insertional length of umbilical catheters in newborns. Am J Dis Child 1986;140:786-8.
6. Barrington KJ. Umbilical artery catheters in the newborn: effects of position of the catheter tip. Cochrane Database Syst Rev 2000:CD000505.
7. Mokrohisky ST, Levine RL, Blumhagen JD, Wesenberg RL, Simmons MA. Low positioning of umbilical-artery catheters increases associated complications in newborn infants. N Engl J Med 1978;299:561-4.
8. Newborn Services Clinical Guideline on Umbilical artery and Vein Catheterisation. [en ligne] <http://www.adhb.govt.nz/newborn/Guidelines/Vascular-Catheters/UmbilicalCatheters.htm> (site visité le 14 décembre 2011).
9. Furdon SA, Horgan MJ, Bradshaw WT, Clark DA. Nurses' guide to early detection of umbilical arterial catheter complications in infants. Adv Neonatal Care 2006;6:242-56; quiz 57-60.
10. Smith L, Dills R. Survey of medication administration through umbilical arterial and venous catheters. Am J Health Syst Pharm 2003;60:1569-72.
11. Montaruli E, Pfister RE, Wildhaber BE. Sterile hepatic abscess secondary to administration of parenteral fluids via an umbilical venous catheter in a premature baby. J Pediatr Gastroenterol Nutr 2011;53:575-6.
12. Hodding JH. Medication administration via the umbilical arterial catheter: a survey of standard practices and review of the literature. Am J Perinatol 1990;7:329-32.
13. Bryant BG. Drug, fluid, and blood products administered through the umbilical artery catheter: complication experiences from one NICU. Neonatal Netw 1990;9:27-32, 43-6.
14. Young T, Mangum B. NeoFax® 2010: a manual of drugs used in neonatal care. 23<sup>e</sup> éd. New-York: Thomson Reuters; 2010. 412 p.
15. Information professionnelle du Compendium Suisse des Médicaments®. Monographie de produit : Prostin® VR. [en ligne] <http://www.kompendium.ch> (site visité le 15 décembre 2011).
16. Yaffe S, Aranda JV. Neonatal and Pediatric Pharmacology: Therapeutic Principles in Practice. 3<sup>e</sup> éd. Philadelphia: Lippincott Williams & Wilkins; 2005. 938 p.
17. Lutters M, Wiedemeier P. Risques liés à un traitement potassique intraveineux. PharmaJournal 2010;08:6.
18. Taketomo CK, Hodding JH, Kraus MD. Pediatric and Neonatal Dosage Handbook. 18<sup>e</sup> éd. Hudson: Lexi-Comp; 2010. 2056 p.
19. Carey BE, Zeilinger TC. Hypoglycemia due to high positioning of umbilical artery catheters. J Perinatol 1989;9:407-10.
20. Malik M, Wilson DP. Umbilical artery catheterization: a potential cause of refractory hypoglycemia. Clin Pediatr (Phila) 1987;26:181-2.
21. Nagel JW, Sims JS, Aplin CE, 2nd, Westmark ER. Refractory hypoglycemia associated with a malpositioned umbilical artery catheter. Pediatrics 1979;64:315-7.
22. Stocker M, Berger TM. [Arterial and central venous catheters in neonates and infants]. Anaesthesist 2006;55:873-82.
23. Guidelines for the Use of Ibuprofen Lysine (Neoprofen). [http://www.blank-childrens.org/filesimages/For%20Providers/NICU%20Medications/Ibuprofen%20Lysine%20\\_Neoprofen%20%AE\\_.pdf](http://www.blank-childrens.org/filesimages/For%20Providers/NICU%20Medications/Ibuprofen%20Lysine%20_Neoprofen%20%AE_.pdf) (site visité le 07 juin 2012).
24. Hussey EK, Dukes GE, Messenheimer JA, et al. Correlation of delayed peak concentration with infusion-site irritation following diazepam administration. DICP 1990;24:678-81.
25. Mirzatooleei F, Afshar A. Intravenous injection of diazepam to cubital vein can be complicated by accidental intra-arterial penetration and gangrene. Arch Iran Med 2008;11:469-71.
26. Joist A, Tibesku CO, Neuber M, Frerichmann U, Joosten U. [Gangrene of the fingers caused by accidental intra-arterial injection of diazepam]. Dtsch Med Wochenschr 1999;124:755-8.
27. Castillo MC, Asbun J, Amezcua E, Zamora M, Castillo EF, Castillo C. Responses of umbilical arteries and veins to diverse vasoactive drugs. Proc West Pharmacol Soc 1998;41:151-2.
28. Zenk KE, Noerr B, Ward R. Severe sequelae from umbilical arterial catheter administration of dopamine. Neonatal Netw 1994;13:89-91.
29. Ellertson DG, Lazarus HM, Auerbach R. Patterns of acute vascular injury after intra-arterial barbiturate injection. American journal of surgery 1973;126:813-7.
30. Albo D, Jr., Cheung L, Ruth L, Snyder C, Reemtsma K. Effect of intra-arterial injections of barbiturates. American journal of surgery 1970;120:676-8.
31. Klatte EC, Brooks AL, Rhamy RK. Toxicity of intra-arterial barbiturates and tranquilizing drugs. Radiology 1969;92:700-4.
32. McLean CR, Cheng KS, Clifton MA. Fatal case of accidental intra-arterial phenytoin injection. Eur J Vasc Endovasc Surg 2002;23:378-9.
33. Sintenie JB, Tuinebreijer WE, Kreis RW, Breederveld RS. Digital gangrene after accidental intra-arterial injection of phenytoin (epanutin). The European journal of surgery = Acta chirurgica 1992;158:315-6.
34. Book LS, Herbst JJ, Stewart D. Hazards of calcium gluconate therapy in the newborn infant: intra-arterial injection producing intestinal necrosis in rabbit ileum. J Pediatr 1978;92:793-7.
35. Schindera F. Skin necrosis and sciatic nerve paralysis following injection of Tris buffer into the umbilical artery of a newborn infant. Monatsschr Kinderheilkd 1970;118:137-40.
36. Heiming E, Rehder H. Organ lesions following injection of THAM into umbilical vessels. Dtsch Med Wochenschr 1973;98:305-9.
37. Mihatsch MJ, Ohnacker H, Herzog B, Goldschmidt H. Bladder necrosis caused by use of THAM in a newborn infant. J Urol 1974;111:835-7.
38. Rehder H, Heiming E. Proceedings: Fatal complications of THAM (tris-buffer) administration in the newborn. Arch Dis Child 1974;49:76.

## Administration of medication by umbilical catheter in neonates

**Objective:** To review umbilical vascular catheterization and the data available regarding the administration of medication by umbilical venous and arterial catheters (UVC and UAC respectively) in neonates.

**Data sources:** Medical literature review on PubMed for the period 1970–2011 and consultation of pediatric references.

**Study selection and data extraction:** Data extracted from review articles, surveys, and case reports.

**Data analysis:** When administering medications, positioning of the UVC and UAC is a determining factor in the occurrence of complications. Few data to support this are available. The evaluation was based on 22 publications. The administration of medication by UVC is common in neonatology, and this practice can be considered reliable under the condition that the UVC is placed in a central position. The administration of medication by UAC is infrequent because it is riskier. Numerous complications (vasospasm, thrombosis, necrosis) have been observed following the administration of medication by UAC. Having the UAC in the low position increases the risk of complications.

**Conclusion:** The administration of medication by UVC does not seem to cause any problems under the condition that the UVC is properly positioned centrally. Given that the administration of medication by UAC is risky, a list of medications that may or may not be administered by UAC (vasoconstrictive drugs, irritants, hyperosmolar substances) was developed to improve the safe management of neonatal patients.